ХИРУРГИЧЕСКОЕ ЛЕЧЕНИЕ ОДИНОЧНЫХ И МНОЖЕСТВЕННЫХ РЕЦЕССИЙ ДЕСНЫ С ИСПОЛЬЗОВАНИЕМ АЛЛОГЕННОЙ DURA MATER

Самарский Государственный медицинский университет, Самара, Российская Федерация
Академия Хлорофилла и коры Осины, Санкт-Петербург, Российская Федерация

Носова Мария Александровна
Соискатель учёной степени кандидата медицинских наук, СамГМУ, Самара
Врач-стоматолог-хирург- пародонтолог поликлиники №40 для творческих работников, Санкт-Петербург.
mashanosova2013@gmail.com

Шаров Алексей Николаевич
Частный научный исследователь; провизор, фармаколог, Генеральный директор ООО «Стоматологический магазин «РОМАШКА», Санкт-Петербург.
Консультант по материалам «ЛИОПЛАСТ»
me@sharovalex.ru

1. Цель исследования

Разработать комплекс мероприятий планирования, подбора персонифицированной хирургической реабилитации, оценки клинического результата и ведения пациента для достижения максимально возможной эффективности хирургического лечения одиночных и множественных рецессий десны с учётом индивидуальных фенотипических показателей пациента

2. Задачи исследования

1. Разработать модель для выбора стратегии и тактики хирургического лечения одиночных и множественных рецессий десны;
2. Разработать трафаретные таблицы и схемы подбора хирургического протокола(-ов) на основании индивидуальных фенотипических данных;
3. Разработать комбинацию визуализируемых и измеримых клинических показателей для регистрации исходного состояния и результата лечения;
4. Разработать схему фармакотерапии синтетических и растительных препаратов для местной и направленной системной коррекции;
5. Подтвердить эффективность лабораторных и клинических экспериментами с оценкой краткосрочных и отдаленных результатов;
6. Оценить возможность замены аутотрансплантата на аллогенную dura mater или комбинированного применения у одного и того же пациента.

3. Материалы и методы

Методы диагностики

Всем пациентам оценены показатели фенотипических статусов М.А. Носовой (**Таблица 1**): конституция, тип костной ткани, объём кости, объём десны, точки крепления мышц, форма зубного ряда, форма и размер зубов, межальвеолярное расстояние и гигиенические индексы; составлена пародонтальная карта (**Таблица 3**), составлен план лечения (**Таблица 2, Схема 1**), проведена конусно-лучевая компьютерная томография (**КЛКТ**) для оценки состояния кости и её объёма в области зубов. Пародонтологический статус каждого зуба оценен по показателям: класс рецессии по Миллеру; **ГР** - глубина рецессии, **ТКД** - толщина кератинизированной десны, **ШКД** - ширина кератинизированной десны, **РРД** - расстояние от режущего края зуба до края десны, **ЗДК** - зубо-десневой карман. Также в результате лечения оценивался процент закрытия корня зуба, как показатель эффективности.

Таблица 1. Показатели фенотипических статусов пациента (2013), пример.

Таблица 2. Выбор количества этапов, методики/комбинации методов, пластического материала.

Таблица 3. Оценка клинических показателей до начала лечения, через 3, 6 и 24 месяца после операции. ТМО - твердая мозговая оболочка. Пример таблицы пациента.

Схема 1. Выбор количества этапов, методики/комбинации методов, пластического материала.

Ведение пациента (Способ медикаментозной поддержки пациентов при выполнении костно-пластических операций, RU 2631416)

Препарат	Неделя до/после операции -1	1	2	3	4	5	6	7	8	Схема назначения
Актовегин	+	+	+	+						1 т/с 2 раза в день 4 нед.
Тромгал 100 мг	+	+	+	+						1 т/с 2 раза в день 4 нед.
Остеогенон					+	+	+	+	+	1 т/с 2 раза в день 6-8 нед.
Энтеро		+								1-2 т/с в день 3-4 дня
Клацид 500 СР		+								1 т/с 1 раз в день 7 дней
Пробиотики и Пребиотики			+	+						По схеме до 2 недель
Нимесулид, Мелоксикам			+							При боли 2-3 т/с 2-3 дня
Гель для шва Фитодент			+	+						3 раза в день до 2 нед.
Полоскание Фитодент			+	+	+	+				2-3 раза в день до месяца

Таблица 4. Фармакотерапевтическая поддержка пациентов в операции и после.

1. Для обработки операционного поля применялся раствор с экстрактом осиновой коры и медными производными хлорофилла (Россия).
2. Поверхность корней зубов была обработана 17%-ным гелем ЭДТА натрия (Россия).
3. Местно в день операции и на 14 дней после был назначен гель с хлоргексидином 0,12% и медными производными хлорофилла (Россия) для заживления раны.
4. Для уменьшения отёка местно холод в первый день по 10-15 минут каждый час.
5. При болевых ощущениях после операции назначен ибупрофен в капсулах по 400 мг.
6. Для васкуляризации ТМО (dura mater) за 7 дней до операции и в течение 14 дней после операции была назначена комбинация пентоксифиллина в таблетках по 100 мг и гемодиализата крови молочных телят в таблетках.
7. Также в день операции и на три дня после был назначен цетиризин для снижения реактивного послеоперационного отёка мягких тканей.
8. Антибактериальная терапия не назначалась (нет показаний).

Лабораторно-гистоморфологическое исследование (Способ хирургического лечения множественных рецессий десны, RU 2648855)

Рисунок 1. А. Формирование слизисто-мышечного лоскута в зоне моделированной рецессии десны; Б. Аллогенная dura mater крыльцы обработанная по технологии «ЛИОПЛАСТ» (Самара); В. Установленная под полностойкий слизисто-мышечный лоскут dura mater; ушита операционная рана; Г. Гистоморфологическая картина препарата ТМО в месте установки, 3 дня после операции. Увеличение - X400.Окраска гематоксилин и эозин. Активная агрегация клеток на поверхности ТМО, много макрофагов справа от фрагмента ТМО; Д. Гистоморфологическая картина препарата через 7 дней в месте установки ТМО. Увеличение - X100. Окраска гематоксилин и эозин. Препарат поперечного среза зуба, связки зуба, кости альвеолы и мягких тканей. Новая губчатая кость, линия отделяющая зрелую компактную кость от вновь образованной. Надкостница уплощена. Визуализируется клеточный и волокнистый слои периоста. Фибробластоподобные клетки, волокна коллагена. Активная васкуляризация мягких тканей, много молодых сосудов микроциркуляторного русла вестибулярно (МКЦР), активный процесс регенерации комплекса тканей.

Клиническая апробация применения dura mater превентивно у пациента перед установкой несъёмной ортодонтической конструкции

Рисунок 2. А. Исходная клиническая картина в полости рта, измерение глубины рецессии 16-го зуба; Б. Аллогенная dura mater зафиксирована к зубам двойными обвивными петлевидными (кистевыми) швами; В. Клиническая картина через 30 месяцев после операции перед снятием несъёмной ортодонтической аппаратуры; Г. Клиническая картина через 7 лет после операции, рецессии десны устранены, сформирован объём прикреплённой десны в области всех зубов, рецидива рецессии не наблюдается, остались абразии твёрдых тканей зубов; Д. Измерение глубины рецессии в области 13-14-15-16 зубов.

Результаты исследований

1. Во всех случаях получен сопоставимый клинический результат по всем параметрам; увеличение ТКД в среднем в 2 раза, увеличение ШКД на 30-150%.
2. Реакция на материал ТМО и осложнения не выявлены ни у одного пациента.
3. Повторное образование рецессий десны не выявлено ни у одного зуба.
4. Образование постортодонтических рецессий не выявлено ни у одного зуба.
5. Данные компьютерной томографии подтверждают клинические показатели.
6. При субпериостальной инсталляции dura mater в месте формируется новая костная ткань, в месте окружённом мягкими тканями - соединительная ткань.
7. Аллогенный имплантат ТМО стимулирует оссификацию, образование кости происходит в более ранние сроки по сравнению с контролем.

Выводы

1. Учитывая исключение 2-го операционного поля, использование ТМО привлекательно для сочетанного и самостоятельного применения во всех случаях.
2. Возможно применение ТМО в качестве альтернативы трансплантату при всех классах рецессий десны по Миллеру, с различным сопутствующим персональным профилем пациентов.
3. При планировании ортодонтического лечения рекомендована консультация врача-пародонтолога.
4. Междисциплинарный подход оправдан всегда.

1. Хирургическое лечение множественных рецессий десны с комбинированным применением аллогенной дермальной матрицы и модифицированной dura mater: клинический случай
2. Эффективность применения аллогенной dura mater для трёмерного направленного лечения образования рецессий десны: клинический случай, обзор литературы, ортодонтическое лечение несъемной ортодонтической техникой, клиническое исследование
3. Determination of histological regeneration at the locus of installation of allogenic dura mater: review of the literature, clinical case, laboratory-histomorphological research
4. Создание экспериментальной модели in vivo для развития хирургической техники в двухэтапной коррекции одиночных рецессий десны с применением пластического материала
5. Эффективность операции по коронально-ротированному лоскуту с покрытием твердой мозговой оболочкой для устранения множественных рецессий десны

ОДНОКРАТНОЕ ПРИМЕНЕНИЕ ГЕЛЕВОЙ ФОРМЫ КОМПЛЕКСОВ РАСТИТЕЛЬНЫХ И СИНТЕТИЧЕСКИХ КОМПОНЕНТОВ ПОД ФДМ*

Самарский Государственный медицинский университет, Самара, Российская Федерация
Академия Хлорофилла и коры Осины, Санкт-Петербург, Российская Федерация

Носова Мария Александровна
Врач-стоматолог-хирург- пародонтолог поликлиники №40 для творческих работников, Санкт-Петербург.
Соискатель учёной степени кандидата медицинских наук, СамГМУ, Самара
mashanosova2013@gmail.com

Шаров Алексей Николаевич
Провизор, фармаколог, частный научный деятель, Генеральный директор ООО «Стоматологический магазин «РОМАШКА», Санкт-Петербург.
Консультант по материалам «ЛИОПЛАСТ»
me@sharovalex.ru



* ФДМ - формирователь десневой манжеты

1. Цель исследования

Оценка эффективности однократного применения гелевых форм комбинированных составов с химическим и растительным антисептиком при установке формирователя десневой манжеты в имплантат сочетанно с муко-гингивальной пластикой аутотрансплантатом у пациентов в условиях одного дизайна исследования

2. Задачи исследования

1. Разработать протокол применения гелевых форм при раскрытии имплантата под формирователь десневой манжеты (ФДМ);
2. Разработать композиции растительных и синтетических компонентов мультинаправленного действия для регенерации мягких тканей десны;
3. Разработать основу гелей с высокой биоадгезией, долгосрочной фиксацией на десне и замедленным высвобождением компонентов;
4. Разработать комплекс измеримых и визуализируемых клинических показателей для оценки эффективности применения гелевых форм;
5. Разработать графическую анкету-паспорт каждого оперированного имплантата для разного дизайна установки ФДМ (с пластикой/без неё);
6. Оценить клиническую эффективность гелевых форм разных составов между собой и в сравнении со стандартным протоколом без гелей;

3. Материалы и методы

Методы диагностики

Всем оценены показатели фенотипических статусов М.А. Носовой (**Таблица 1**): конституция, тип костной ткани, объем кости, объем десны, точки крепления мышц, форма зубного ряда, форма и размер зубов, межальвеолярное расстояние и гигиенические индексы; на каждый ФДМ составлена анкета-паспорт оценки клинических показателей (**Таблица 2**): все измерения выполнялись градуированным пародонтальным зондом в мм; тургор десны определялся обратной стороной зонда кратковременным нажатием на внутреннюю часть десневой манжеты; цвет десны, отёк, налёт, отделяемое, мацерация на контакт с ФДМ, флотация десневого края определялись визуально. Оценку проводили на D-ой, 7-ой и 14-ый дни.

Таблица 1. Показатели фенотипических статусов пациента (2013), пример.

Таблица 2. Паспорт каждого оперированного ФДМ, клинические показатели, образец.

Комбинированные составы гелевых форм (Композиция в форме геля для ухода за тканями полости рта, RU 2733718)

Рисунок 1. Состав гелевой формы №1

Натрий медь хлорофиллин, Хлоргексидина гидрохлорид 0,12%, Альгинат натрия, Д-пантенол, Аллантоин, Экстракт пихты, Метил салицилат, Ментол, Эвгенол

Натрий медь хлорофиллин, Экстракт коры осины, Альгинат натрия, Ментол, Дигидрокверцетин (ДКВ), Д-пантенол, Аллантоин, Экстракт пихты, Метил салицилат, Эвгенол;

Основа гелевых форм: Гидроксиэтилцеллюлоза, Пектин, Сорбитол, Вода, Гидрогенизированное касторовое масло, Метилпарабен, Ароматизатор «Пектраль»



Рисунок 2. Состав гелевой формы №2

Протокол применения гелевых форм под ФДМ и оценки исходных значений клинических показателей на этапе раскрытия имплантата

Рисунок 3. А. Средство измерения - пародонтальный зонд; Б. Десневая манжета после раскрытия имплантата ; В. Измерение ширины десны вестибулярно-орально; Г. Измерение высоты десны вестибулярно; Д. Нанесение геля из тубы-дозатора на ФДМ; Е. Установка ФДМ в имплантат, остатки геля распределяются по маргинальному краю десны с наружных поверхностей ФДМ.

Оценка уникальных физических свойств гелевых форм за счет композиции основы после введения активных компонентов



Рисунок 4. А. Тестирование адгезивности гелевой массы к очищенной высушенной поверхности; Б. Тестирование текучести гелевой массы по наклонной поверхности; В. Тестирование однородности гелевой массы при 20-ти кратном увеличении; Г. Тестирование плотности гелевой массы при температуре 22 градуса по Цельсию и атмосферном давлении 776 мм рт. ст.

Клинический пример №1. Применение геля №1 под ФДМ совместно с муко-гингивальной пластикой аутотрансплантатом (фото Панцулая В.Г.)

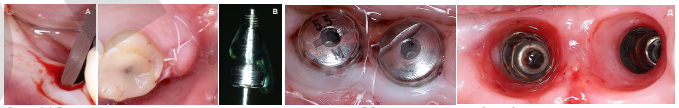

Рисунок 5. А. Полнослойный разрез по середине альвеолярного отростка для раскрытия имплантатов; Б. Бугор верхней челюсти - зона забора свободного десневого дезэпителизированного трансплантата; В. Нанесение на внутриимплантную часть ФДМ Геля 1 с ХГ 0,12%; Г. Установлены ФДМ с фиксацией СДДТ швами вестибулярно; Д. Клиническая картина в полости рта на 7-ой день: структура десневого сосочка выполнена полнослойным эпителием с образованным ороговевающим слоем (справа); наблюдается мацерация от механического воздействия ФДМ в связи с недостаточной эпителизацией СДДТ (слева).

Клинический пример №2. Применение геля №2 под ФДМ совместно с муко-гингивальной пластикой аутотрансплантатом (фото Носова М.А.)

Рисунок 6. А. Исходная клиническая картина: оголение заглушки имплантата 24-го зуба; Б. Свободный дезэпителизированный аутотрансплантат с неба верхней челюсти; В. Нанесение на внутриимплантную часть ФДМ Геля 2 с корой осины и ДКВ; Г. Установлены ФДМы с фиксацией СДДТ швами вестибулярно; Д. Состояние периимплантных тканей через 7 дней; Е. Состояние периимплантных тканей через 10 дней.

Результаты исследований

1. Дизайн установки ФДМ (с СДДДТ и без него) не влияет на срок регенерации мягких тканей десны в области наружной части формирования манжеты.
2. Установка свободного аутотрансплантата в область ФДМ увеличивает объём мягких тканей в сравнительно более глубоком слое для протеза на имплантате.
3. Эпителизация в случае однократного применения геля 1 и геля 2 наступает в одинаковые сроки, на 7-ой день - в 85% случаев, к 10-му дню в 100% (при сравнительно меньших значениях Фенотипических показателей пациента).
4. Без геля эпителизация наступает на 10-ый день в 70% случаев, на 14-ый день в 100% случаев. С гелем под ФДМ полная эпителизация наступает в 1,5-2 раза быстрее; все клинические показатели при этом значительно выше.

Выводы

1. Активные растительные комплексы способны заменить стандартную антисептическую терапию при наличии антибактериальных, антиадгезивных и антибиопленочных свойств, имеют больше перспектив применения за счёт отсутствия привыкания и возможности применения без ограничений по продолжительности использования.
2. Рекомендовано использование геля во всех случаях установки ФДМ в имплантат при любом дизайне: с муко-гингивальной пластикой и без неё.